

**Rapporteurs :**

Kardelen Çakıcı et Sinem Şener avec Bahar Eren Kuru et Ebru Özkan Karaca

**Affiliation :**

Postgraduate de parodontologie et dentisterie implantaire, Université Yeditepe, Istanbul, Turquie

**Traducteur :**

Laurent Detzen Chef de clinique des universités - assistant des hôpitaux, Hôpital Rothschild, Université de Paris

# étude

# Influence du temps de cicatrisation sur la préservation de la crête alvéolaire

**Auteurs :**

Emilio Couso-Queiruga, Holly Weber, Carlos Garaicoa-Pazmino, Christopher Barwacz, Marisa Kalleme, Pablo Galindo-Moreno, Gustavo Avila-Ortiz

## Contexte

L'atrophie de la crête alvéolaire est un phénomène inéluctable après l'extraction d'une dent. C'est l'une des situations cliniques les plus difficiles à traiter. Récemment, une importance particulière a été donnée à la préservation de la crête alvéolaire (ARP) pour la gestion de l'alvéole post-extractionnelle.

Pour limiter la résorption de la crête alvéolaire suite à l'extraction, l'utilisation d'un minéral osseux bovin déprotéiné associé à du collagène (DBBM-C) est devenue une procédure avantageuse.

De nombreuses études précliniques et cliniques ont été publiées sur l'utilisation du DBBM-C et de matrice de collagène (CM) dans le cadre de l'ARP. Cependant, à ce jour, le volet histologique chez l'homme n'a pas fait l'objet de recherches approfondies.

En outre, un manque d'informations sur les résultats de la procédure à différents intervalles de temps post-opératoires a été constaté.

## Objectif

L'évaluation histomorphométrique des biopsies osseuses prélevées sur des sites post-extractionnels non-molaires traités avec DBBM-C et CM à différents moments de la cicatrisation –après trois, six et neuf mois– ainsi que l'évaluation de l'efficacité de l'ARP sur des résultats cliniques, numériques, relatifs à l'implant et rapportés par le patient.

## Matériel et méthodes

- Cette étude inclus trois groupes randomisées pour des temps de cicatrisation différents : groupe A, trois mois ; groupe B, six mois ; et groupe C, neuf mois.
- Tous les patients avaient une indication d'extraction de dent non molaire et ont été traités par l'approche ARP avec du DBBM-C (Bio-Oss Collagen, Geistlich Pharma AG, Wolhusen, Suisse) et CM (Mucograft Seal, Geistlich Pharma AG).
- Au total, 42 patients ont été inclus et répartis au hasard dans les trois groupes.
- La procédure chirurgicale de l'ARP, associée à une extraction sans lambeau, a été réalisée chez tous les patients.
- Des biopsies ont été prélevées sur le site à l'aide d'une tréphine pendant la pose de l'implant. Les décisions relatives aux augmentations des tissus mous et/ou osseux ont été prises en fonction des caractéristiques phénotypiques du site.
- L'efficacité de l'ARP a été évaluée en obtenant des résultats histomorphométriques, cliniques, numériques, liés à l'implant et rapportés par le patient.
- Les résultats histomorphométriques des biopsies osseuses ont été considérés comme le résultat primaire et évalués en fonction des pourcentages de xéno greffe résiduelle dans l'os ainsi que des tissus minéralisés et non minéralisés.
- Les résultats secondaires étaient les suivants :
  - Les résultats cliniques, y compris l'incidence et le type de complication, l'évaluation visuelle de la cicatrisation et l'exposition CM en millimètres.
  - Les résultats liés à l'implant, y compris l'évaluation de la nécessité d'une augmentation des tissus durs ou mous, le couple d'insertion de l'implant et la stabilité primaire.
  - Résultats dimensionnels de l'imagerie numérique, comprenant : les changements de l'épaisseur horizontales vestibulaire et linguale/palatine et de la hauteur médiovestibulaire et linguale/palatine verticale des tissus mous (mm) ; les changements dans la largeur horizontale et la hauteur de l'os crétal (mm) ; et les changements dans le contour de la crête alvéolaire et les volumes de l'os alvéolaire (mm<sup>3</sup>) en utilisant des mesures volumétriques et linéaires.
  - Mesures des résultats rapportés par les patients, y compris l'inconfort post-opératoire et de la satisfaction globale.

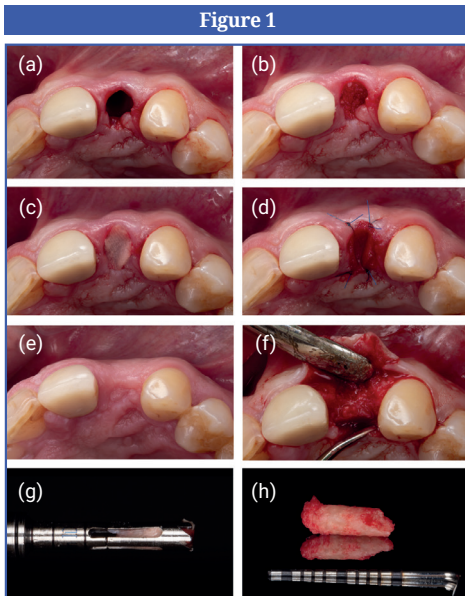
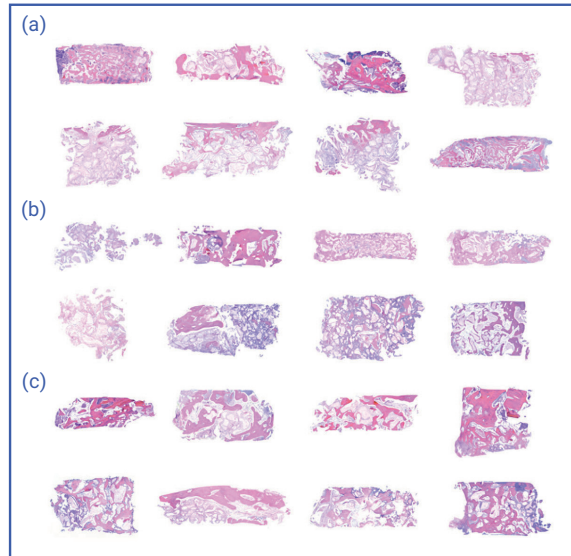
**Figure 1 :**

Séquence de traitement dans un cas standard qui a fait partie de cette étude : (a) extraction dentaire, (b) alvéole comblée avec du DBBM-C, (c) alvéole scellée avec une CM après hydratation, (d) CM fixé avec quatre sutures simples, (e) aspect post opératoire à huit semaines, (f) lambeau muco-périosté de pleine épaisseur, (g, h) échantillon de biopsie de la carotte osseuse prélevé avant la pose de l'implant. [CM, matrice de collagène ; DBBM-C, minéral osseux bovin déprotéiné avec du collagène].

**Figure 2 :**

Photomicrographies des échantillons de biopsie osseuse [coloration à l'hématoxyline et à l'éosine].

(a) Groupe A, (b) groupe B, et (c) groupe C.

**Figure 2**

## Résultats

- Il n'y a pas eu de différences significatives dans la répartition du type de dent entre les groupes.
- Les biopsies osseuses ont révélé une diminution du pourcentage de particules de xéno greffe résiduel, ce qui témoigne d'une faible dégradabilité du matériau de greffe, tandis qu'une augmentation continue du tissu minéralisé a été observée au fil du temps.
- Aucun événement indésirable grave ou problème de cicatrisation n'a été observé. L'exposition au CM était de 50 % au cours de la première semaine et s'est réduite à 28,2 % au cours de la deuxième semaine. Aucun résidu de CM n'a été observé lors des visites postopératoires ultérieures.
- La mise en place de l'implant a été réalisée avec un couple d'insertion et une stabilité primaire similaires dans tous les sites. L'augmentation osseuse pour les déhiscences vestibulaires n'a été nécessaire que pour les sites dont l'épaisseur de l'os vestibulaire était  $\leq 1$  mm au départ. Aucune augmentation des tissus mous n'a été nécessaire dans aucun des groupes.
- En ce qui concerne les résultats numériques, il n'y a pas eu de réduction significativement différente des paramètres de largeur et de hauteur de l'os entre les groupes. Dans l'ensemble, les résultats ont révélé une résorption osseuse horizontale progressive dans le temps et une relation inverse entre l'épaisseur de l'os vestibulaire et la réduction de la largeur de la crête. Ceci indique une moindre résorption de l'os alvéolaire dans le sens horizontal en présence d'un os vestibulaire épais au moment de l'extraction.
- L'épaisseur des tissus mous n'a pratiquement pas changé avec le temps et il n'y a pas eu de différences statistiquement significatives entre les groupes en termes de diminution de la hauteur des tissus mous vestibulaires et linguaux/palatins.
- L'analyse volumétrique a montré que la résorption de la crête alvéolaire progressait avec le temps au niveau des faces vestibulaires et linguales/palatines, avec des différences significatives entre les groupes pour le volume de la crête alvéolaire totale et vestibulaire. Les résultats volumétriques globaux indiquent une réduction du volume osseux total et vestibulaire et du contour de la crête alvéolaire en présence d'un os vestibulaire épais lors de l'extraction.
- Lors des évaluations à trois mois, la réduction osseuse verticale est restée inchangée, mais la perte osseuse horizontale a augmenté avec le temps.
- Aucune différence significative n'a été observée entre les groupes en termes de satisfaction totale et d'inconfort postopératoire des patients.

## Limites

- Seuls les sites non-molaires ont été évalués dans cette étude. Bien que la sélection de dents non-molaires homogénéise l'étude, elle limite également la décision clinique pour les dents postérieures et antérieures mandibulaires ainsi que pour les sites présentant des lésions osseuses étendues.
- Il n'y avait pas de groupe de contrôle pour la comparaison.
- Aucune information était disponible après la pose de l'implant concernant la santé péri-implantaire et des prothèses implantoprotégées.

## Conclusions & impact

- Des temps de cicatrisation plus longs ont été associés à une plus grande proportion de tissu minéralisé dans l'alvéole d'extraction.
- Les sites dont l'épaisseur de l'os vestibulaire est  $\leq 1$  mm au moment de l'extraction connaissent une atrophie vestibulaire de la crête alvéolaire plus importante que les sites dont l'os vestibulaire est plus épais, malgré l'ARP.
- Les sites dont l'épaisseur de l'os vestibulaire est  $\leq 1$  mm lors de l'extraction nécessitent une augmentation osseuse lors de la pose de l'implant beaucoup plus fréquemment que les sites dont l'os vestibulaire est plus épais.
- Les différences en termes de résultats cliniques, dimensionnels et histologiques sont minimales entre six et neuf mois de cicatrisation.



JCP Digest 110 est un résumé de l'article "Influence of healing time on the outcomes of alveolar ridge preservation using a collagenated bovine bone xenograft: A randomized clinical trial." J Clin Periodontol. 2023; 50(2): 132-146. DOI: 10.1111/jcpe.13744



<https://www.onlinelibrary.wiley.com/doi/10.1111/jcpe.13744>



Accès via la page "membres" du site de l' EFP : <http://efp.org/members/jcp.php>